健康アドバイス

糖尿病網膜症

糖尿病とは

糖尿病は、インスリンというホルモンの作用が低下したため、体内に取り入れられた栄養素がうまく利用されずに、血液中のブドウ糖（血糖）が多くなっている状態です。

高血糖状態が長く続くと全身の血管がだんだん痛んでいき、いろんな合併症を引き起こします。主に糖尿病網膜症、糖尿病腎症、神経障害、動脈硬化性疾患などです。

★今回は合併症の中の一つである『糖尿病網膜症』についてお話しましょう。

網膜とは眼の底にある光を感じる神経の膜ですが、この膜にはたくさんの血管（網膜血管）が存在しています。網膜症とは網膜血管が痛んできて網膜に出血や浮腫や硬性白斑、増殖膜などが生じる病気です。

〔用語〕**浮　　腫**……水ぶくれ
硬性白斑……血液成分である脂肪やタンパク質の固まったもの

●病気の状態は大きく分けて３段階あります。

①初期（単純糖尿病網膜症）
網膜に小さな出血や浮腫が生じる。

②中期（前増殖糖尿病網膜症）
網膜血管が閉塞し、網膜に血液の届かない領域が生じる。

③後期（増殖糖尿病網膜症）
血液の届かない領域に、もろくてすぐに出血する悪い血管（新生血管）が生えてくる。放置していると、増殖膜というかさぶたのような膜が形成され、手術をしないと失明に至る。

必要な検査

糖尿病網膜症の検査には眼底検査が必要不可欠です。

眼底検査と一言で言ってもたくさんの検査がありますが、特に欠かせないのは蛍光眼底造影検査です。造影剤を静脈注射し、特殊な光を当てて眼底の写真を撮影することで眼の血管の状態を知ることができ、これにより現在の網膜症の進行具合を診断します。

正　常

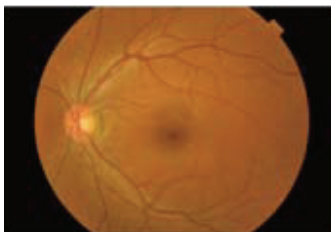

● カラー写真

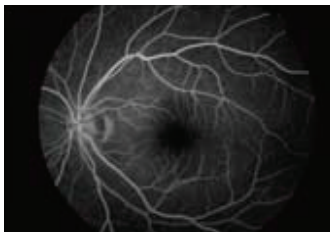

● 造影剤写真

初　期

● カラー写真
底に小さな出血（点状出血）や硬性白斑が現れてくる

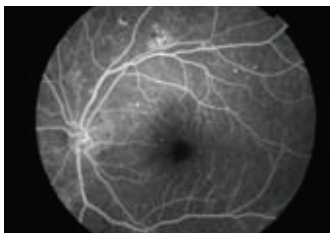

● 造影剤写真
出血は白い斑点に映る

健康アドバイス

中　期

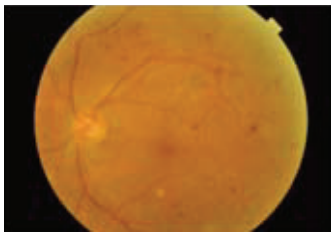

● **カラー写真**
眼底のいたる所に無数の点状出血や硬性白斑が現れる。

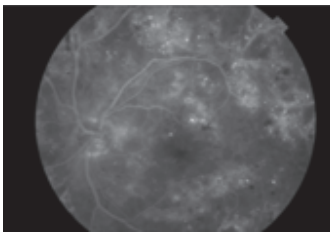

● **造影剤写真**
血液の届かない部分には造影剤がいかないため黒く映る。

後　期

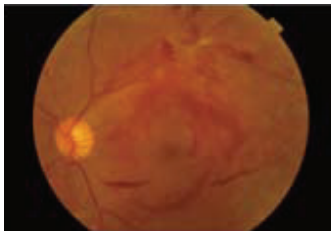

● **カラー写真**
新生血管が破れ、大きな眼底出血を起こす。

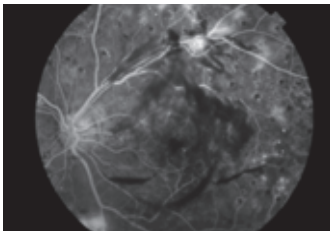

● **造影剤写真**
中心に近いところに見える黒い影は大きな出血が邪魔をしている。周辺の白くモヤッとしたものは新生血管から血液成分が漏れ出している。

さらに放置すると

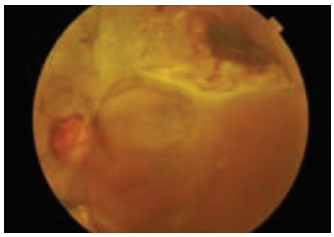

● **カラー写真**
新生血管が破れ、大きな眼底出血を起こす。

治　療

初　期→段階では眼への直接の治療は必要なく、血糖のコントロールが主になります。

中　期→網膜血管が閉塞して血液が届かなくなってしまった領域にレーザー治療を施し、悪い血管が形成されるのを予防します。

後　期→手術治療が必要となります。出血による血液や、増殖膜をきれいに除去し、さらにレーザー治療を施し悪い血管を消退させます。
しかし、あまりに出血や増殖膜で痛んでしまった網膜は元の視力に戻らない場合もあります。

〈糖尿病網膜症の恐ろしさ!!〉

糖尿病網膜症の自覚症状に痛みなどはなく、初期の網膜症ではほとんど自覚症状はありません。自覚症状がでてくるのは中期以降の状態であることが多いため、眼科を受診した時には後期である患者さんも少なくありません。自覚症状としては視力の低下や飛蚊症などです。

内科医からの指示で眼科の受診をすすめられる場合もありますが、中には自覚症状がない為に眼科受診を怠る患者さんがいることも事実です。

糖尿病を発症してから5～10年ほどで網膜症は発症してきますが、初期に治療をすれば失明には至りません。

糖尿病の方には自覚症状がなくても、定期的に眼科を受診することを強くお勧めします。